วิชา กายวิภาคและสรีรวิทยาสัตว์เลี้ยง

(Anatomy and Physiology of Domestic Animal)

รหัสวิชา 3503-2002 2-2-3

ระดับ ปวส.

โดย ครูปริทรรศน์ รบกล้า

แผนกวิชา สัตวศาสตร์ วิทยาลัยเกษตรและเทคโนโลยีศรีสะเกษ

ระบบปกคลุมร่างกาย

Integumentary system

(ระบบห่อหุ้มร่างกาย)

ส่วนห่อหุ้มร่างกายสัตว์

ผิวหนัง - ขน ต่อมเหงื่อ (Sweat gland)

ต่อมไขมัน (Sebaceous gland)

เล็บ กีบ เขา เกล็ด จงอยปาก เดือย นอ

ส่วนที่ห่อหุ้มร่างกายสัตว์

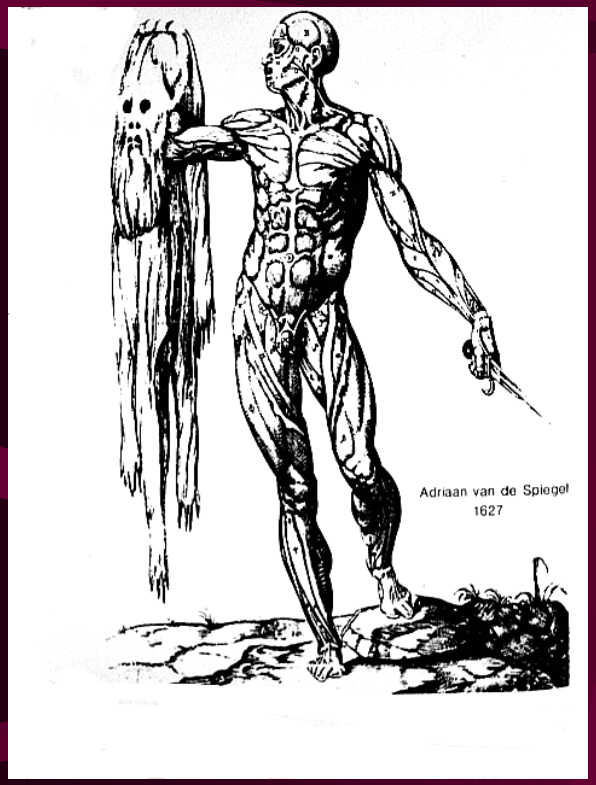

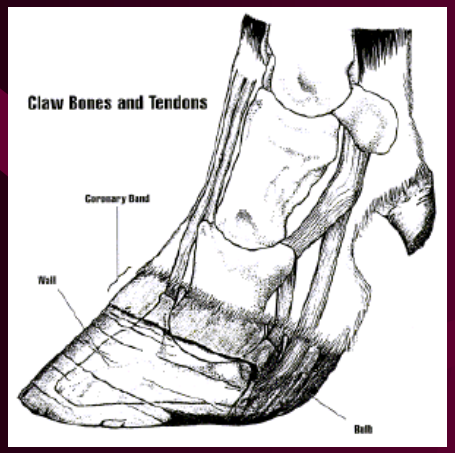

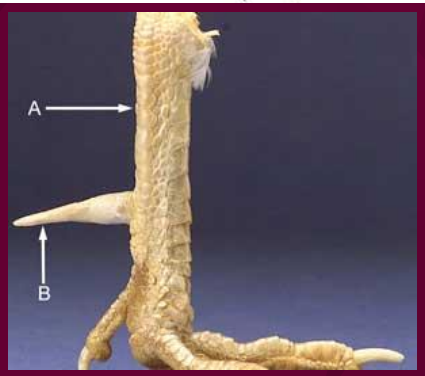

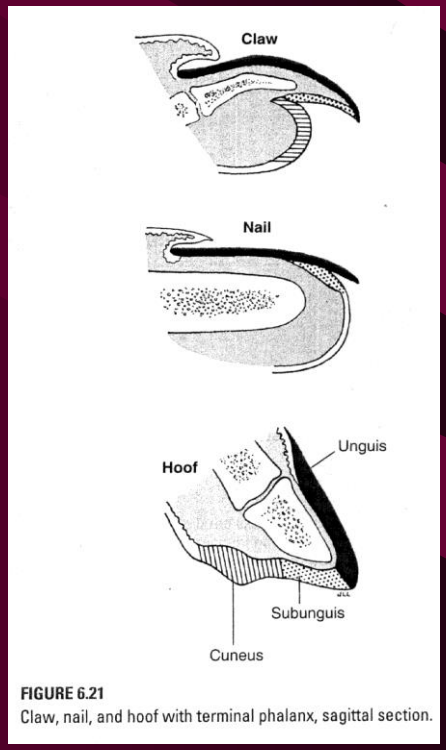

FIGURE 6.21
Claw, nail, and hoof with terminal phalanx, sagittal section.

ระบบปกคลุมร่างกาย

หน้าที่

1. ป้องกันอวัยวะภายในร่างกาย กันการระเหยน้ำ
2. สะสมอาหารโดยเฉพาะไขมัน
3. ควบคุมอุณหภูมิร่างกายให้คงที่ - เหงื่อ เส้นเลือด
4. รับความรู้สึก - ร้อน เย็น สัมผัส เจ็บปวด
5. ขับถ่ายของเสีย - ทางเหงื่อ
6. สร้างสารที่เป็นประโยชน์ - Vitamin D

ผิวหนัง

แบ่งเป็น 3 ชั้น (พื้นที่ผิวหนัง ?)

1. **Epidermis**
   ชั้นหนังกำพร้า
2. **Dermis**
   ชั้นหนังแท้
3. **Hypodermis**
   ชั้นใต้ผิวหนัง

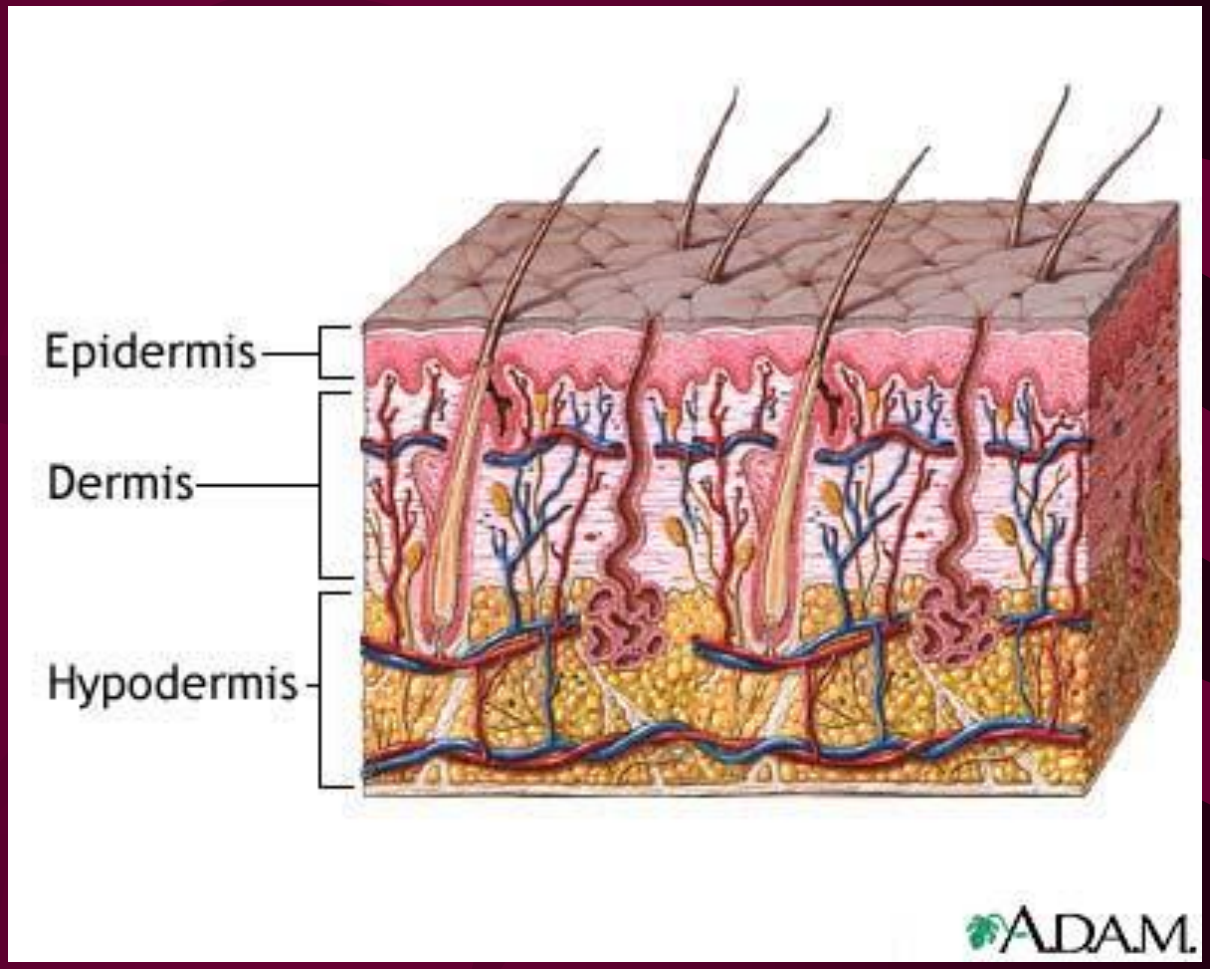

โครงสร้างผิวหนัง

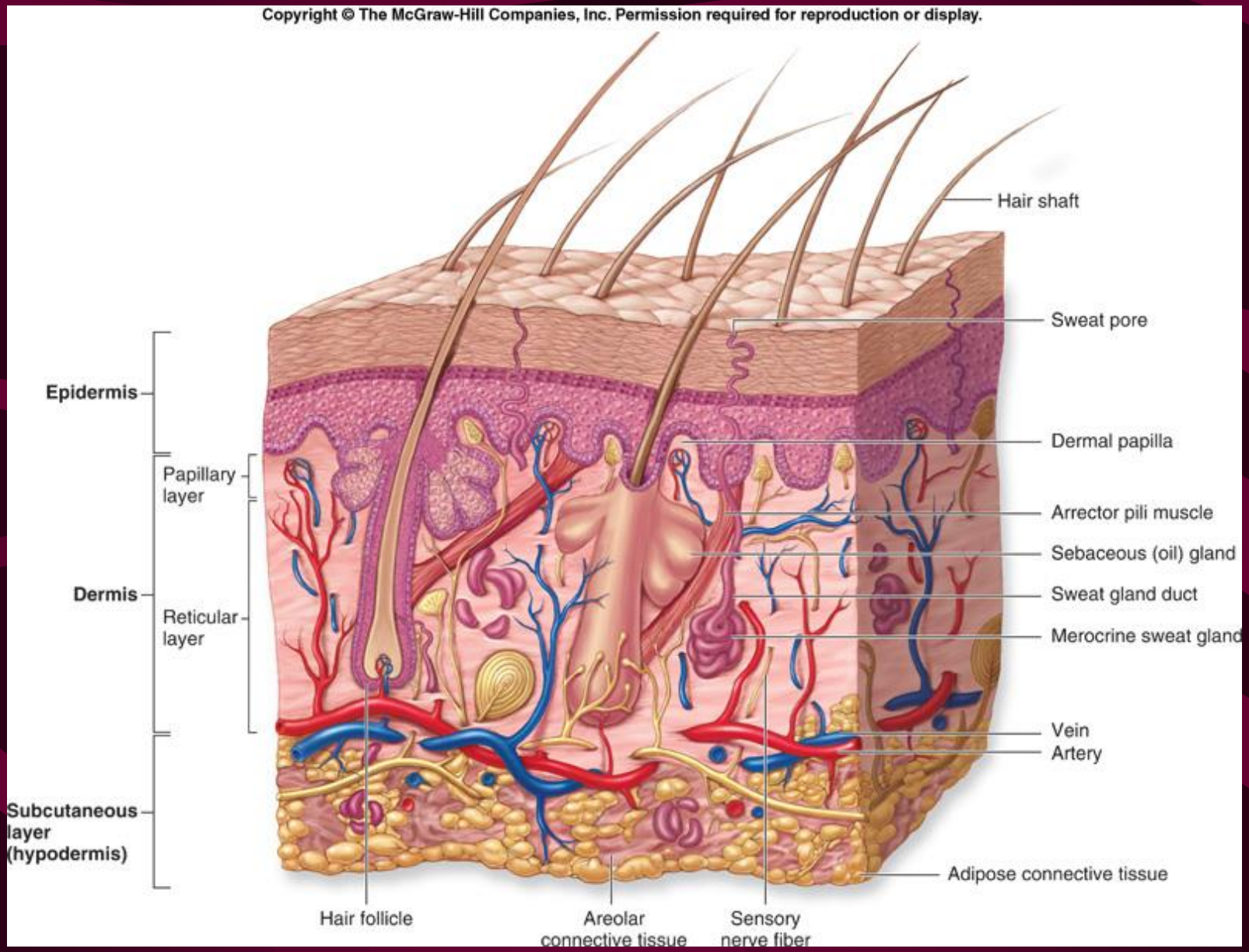

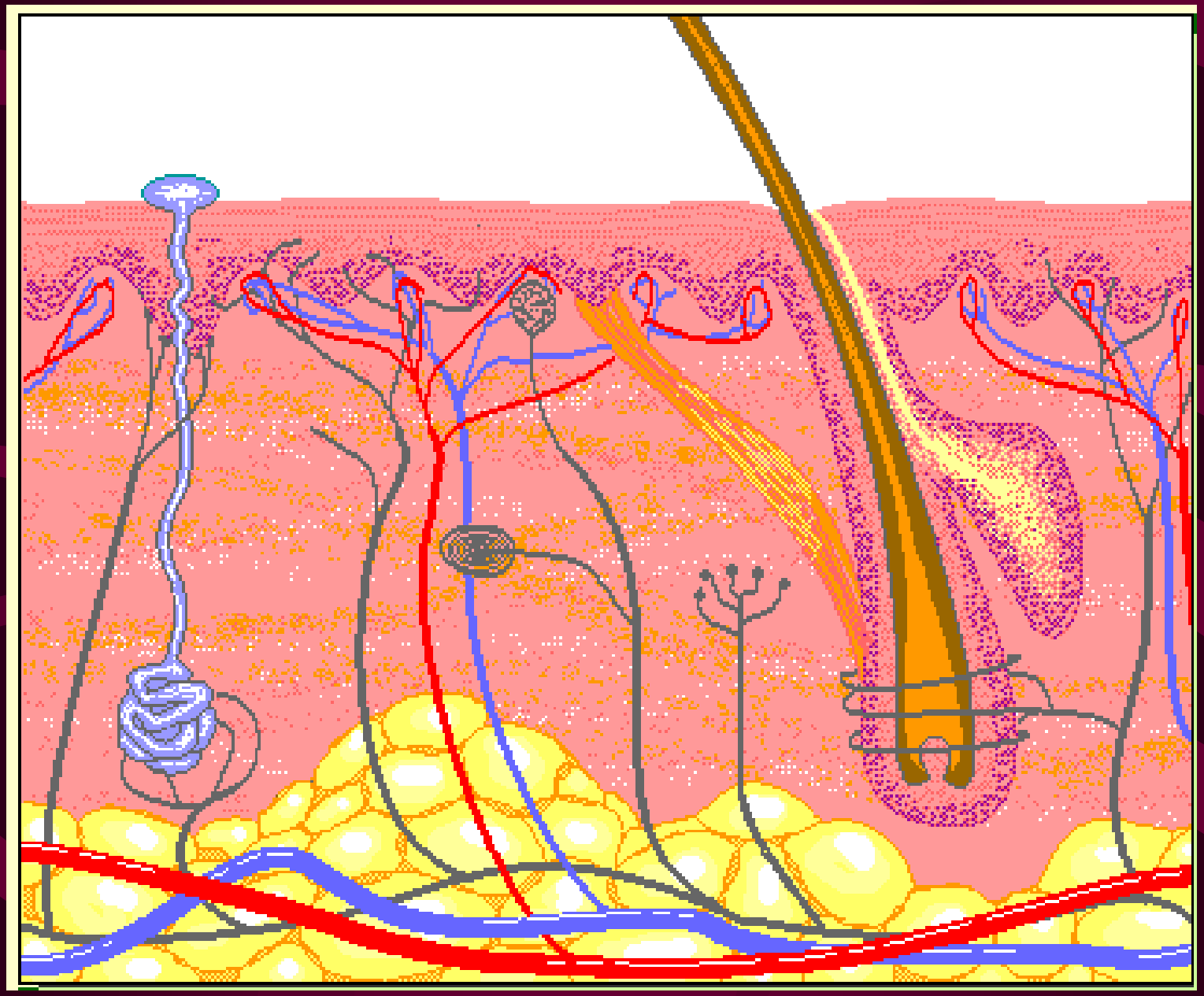

Epidermis หนังกำพร้า

1. Stratum germinativum เป็นชั้นล่างสุด ติดกับ Dermis มีการแบ่งตัวเจริญให้เป็นเซลล์ชั้นถัดไป แบ่งเป็น

   1) Stratum basale พบ melanin pigment ในชั้นนี้มากที่สุด

   2) Stratum spinosum

2. Stratum granulosum

3. Stratum lucidum

4. Stratum corneum ชั้นบนสุด หนามากสุด เพราะมีเซลล์ที่ตายทับถมกันในชั้นนี้ เรียก Keratinization

Epidermis

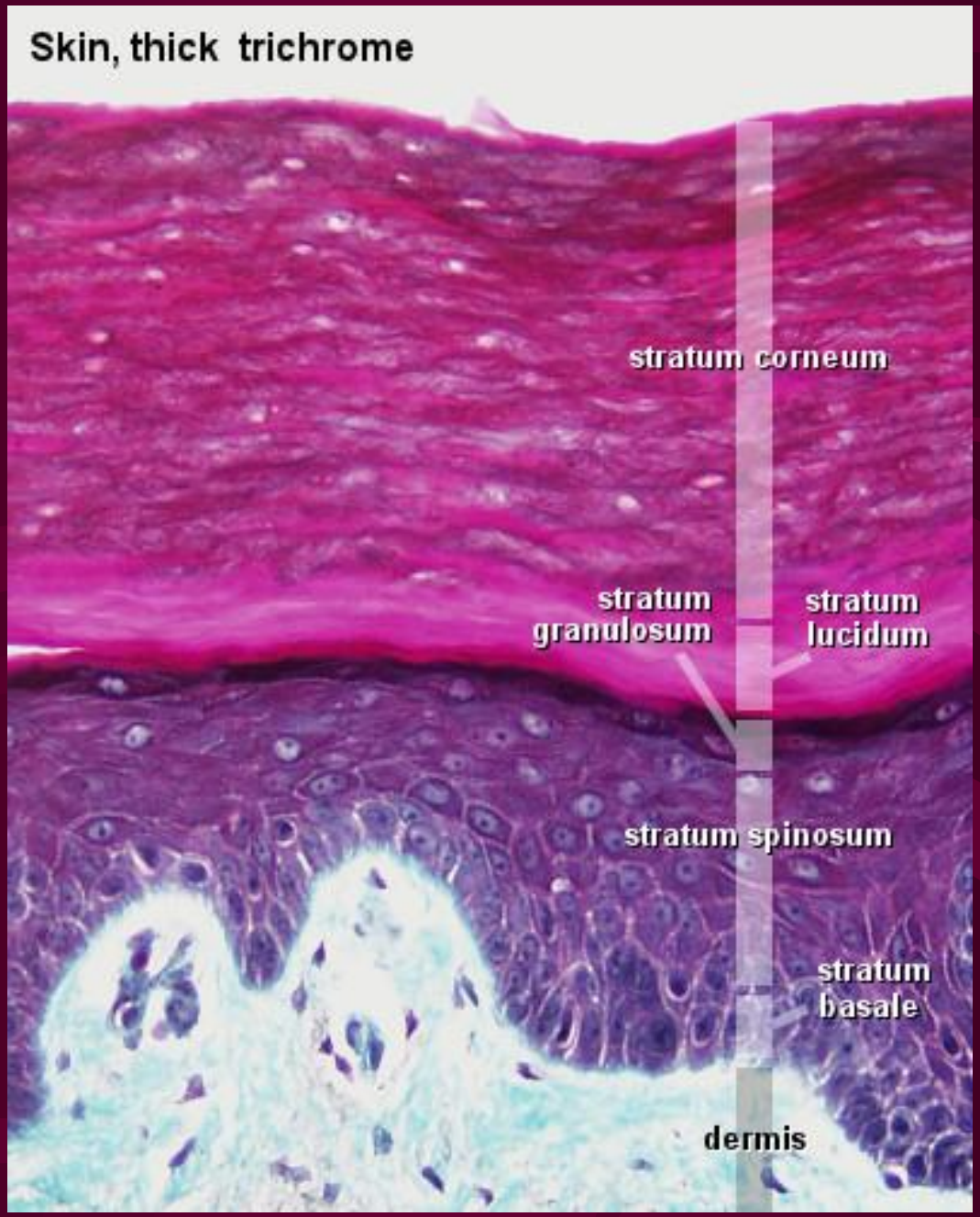
Skin, thick trichrome
stratum corneum
stratum granulosum
stratum lucidum
stratum spinosum
stratum basale
dermis

Dermis หนังแท้

แบ่งเป็น 2 ชั้น

1. **Papillary layer** มีปลายประสาทสัมผัส เส้นเลือดฝอย และท่อน้ำเหลือง

2. **Reticular layer** มีเส้นประสาท เส้นเลือด ต่อมเหงื่อ ขุมขน (hair follicle) ต่อมน้ำมัน (Sebaceous gland) กล้ามเนื้อผิวหนัง (arrector pili muscle)

Dermis

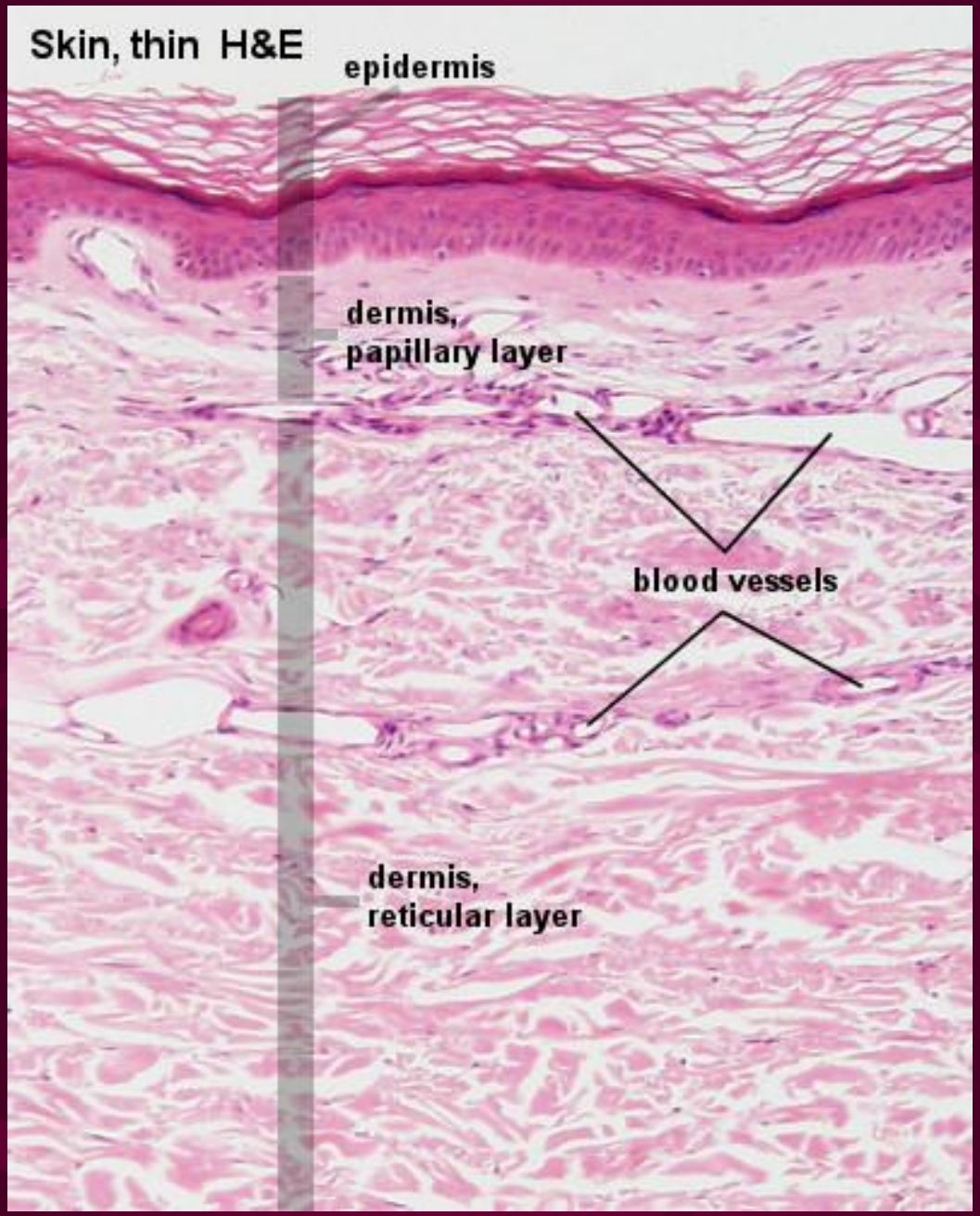
Skin, thin H&E
epidermis
dermis,
papillary layer
blood vessels
dermis,
reticular layer

Hypodermis ชั้นใต้ผิวหนัง

(Subcutaneous : SQ , S/C)

ช่วยให้ผิวหนังเคลื่อนไหวได้อิสระ ไม่ฉีกขาด

(ความหนาของชั้นไขมันใต้ผิวหนัง ?)

Hypodermis

Skin, thick H&E
dermis
vein
hypodermis
merocrine
sweat gland

สีผิวหนัง

Melanin สร้างจาก melanocyte ทำให้สีผิวหนังเปลี่ยนจาก

สีเหลืองอ่อน เป็น สีดำ

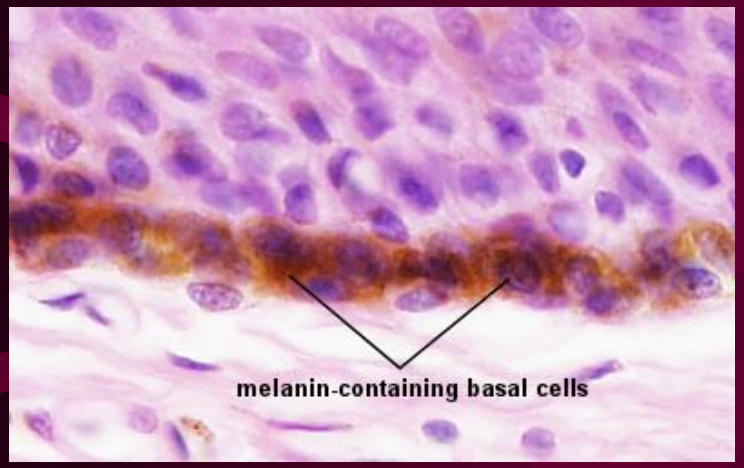

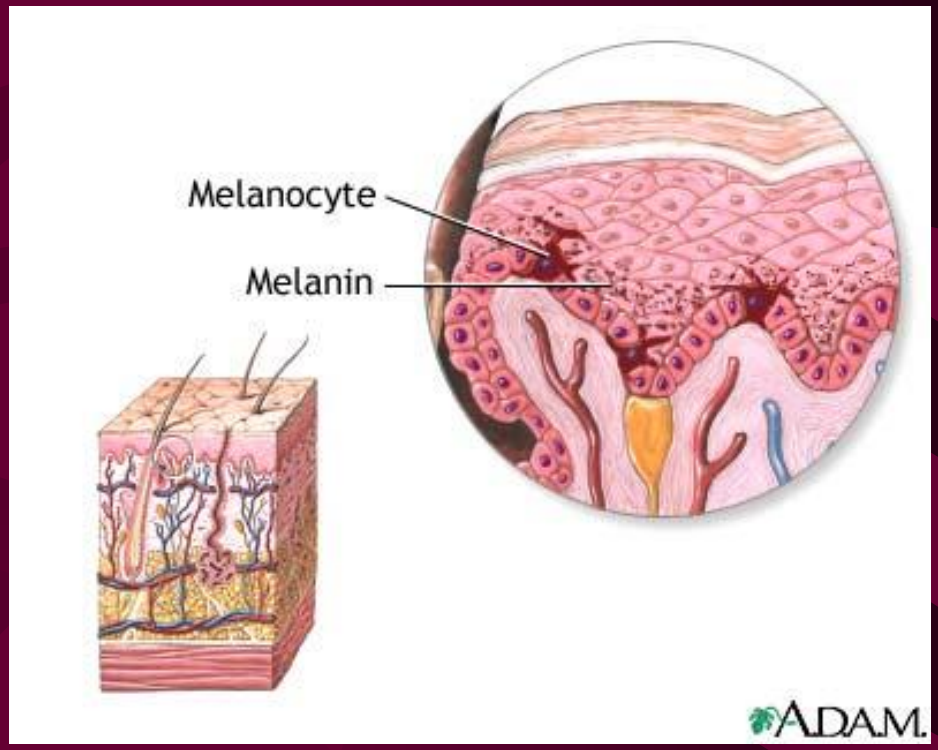

ผิวหนังบริเวณที่ไม่มีเม็ดสี จะเกิดการแพ้แสงแดด

(Photosensitization) มีการบวมน้ำ หลุดลอก

สิ่งที่เปลี่ยนแปลงไปจากผิวหนัง (Skin derivative)

1. ขน (hair or feather)
2. เขา (horn)
3. ต่อมไขมัน (Sebaceous gland)
4. ต่อมเหงื่อ (Sweat gland)

   เต้านม
5. กีบ (hoof)

1. ขน (hair or feather)

ขึ้นอยู่ทั่วร่างกาย เส้นขนฝังอยู่ใน hair follicle

arrector pili muscle จะทำให้ขนลุกเมื่อถูกกระตุ้น

(สีขน , สีผิวหนัง ?)

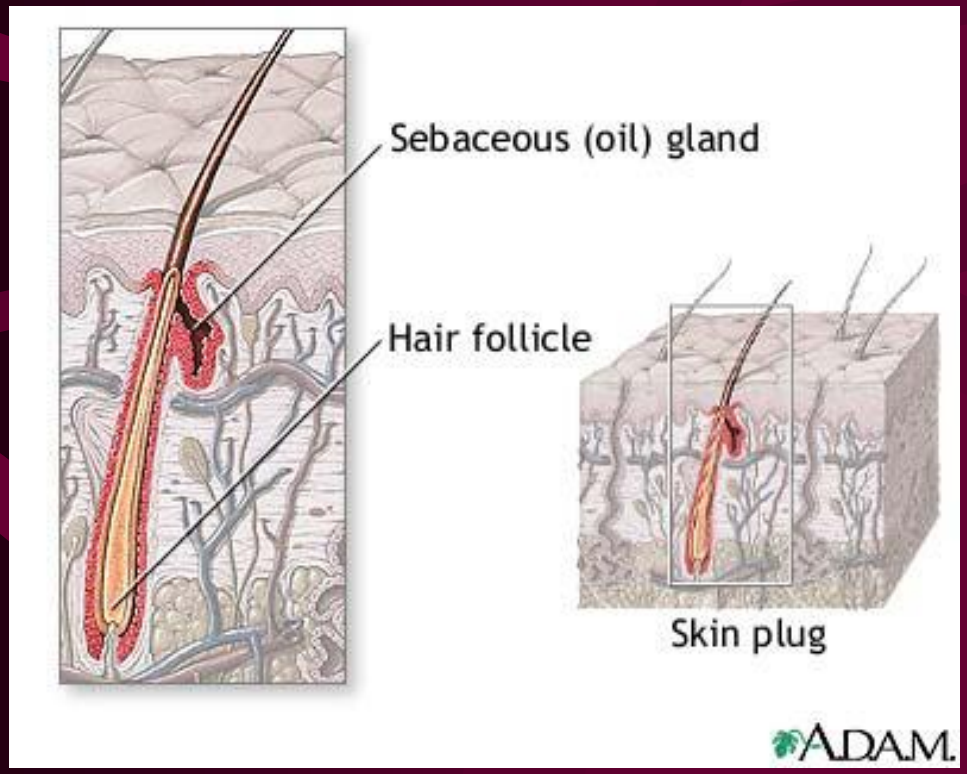



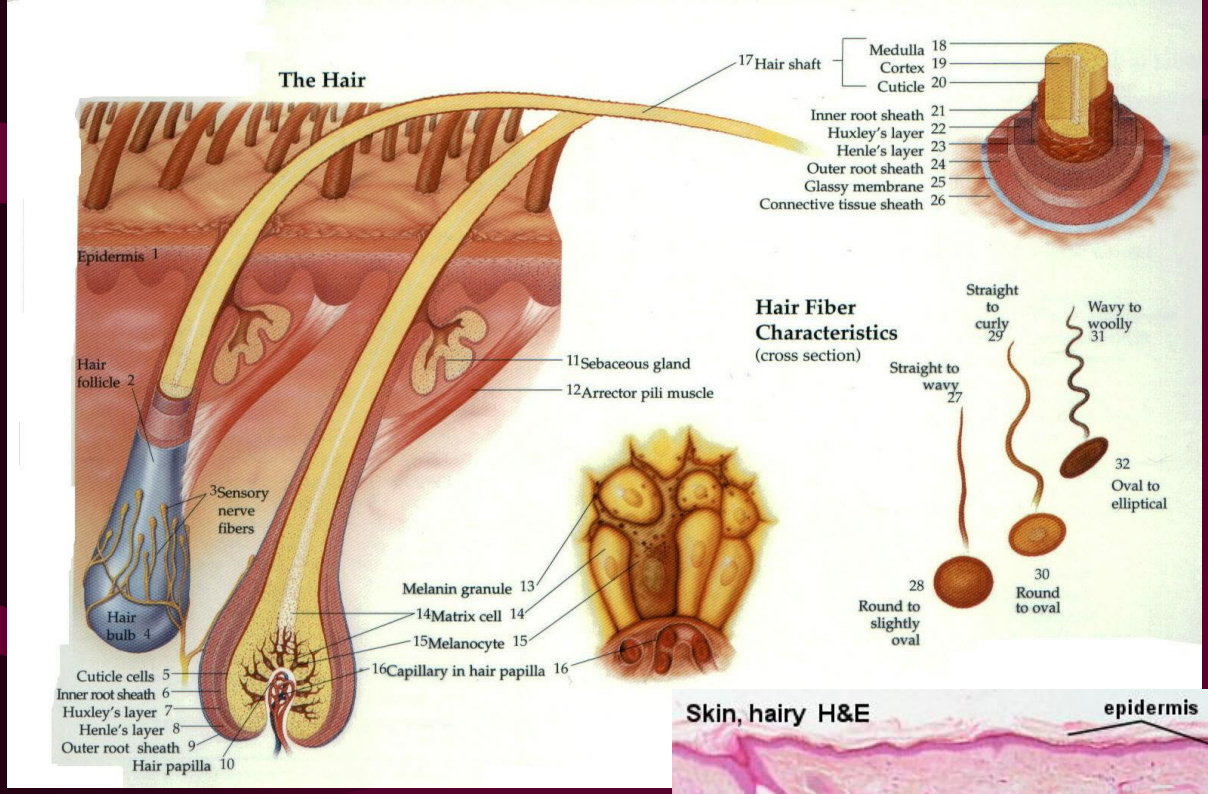
The Hair
17 Hair shaft
Medulla 18
Cortex 19
Cuticle 20
Inner root sheath 21
Huxley's layer 22
Henle's layer 23
Outer root sheath 24
Glassy membrane 25
Connective tissue sheath 26
Epidermis 1
Hair follicle 2
11 Sebaceous gland
12 Arrector pili muscle
3 Sensory nerve fibers
Hair bulb 4
Melanin granule 13
14 Matrix cell 14
15 Melanocyte 15
16 Capillary in hair papilla 16
Cuticle cells 5
Inner root sheath 6
Huxley's layer 7
Henle's layer 8
Outer root sheath 9
Hair papilla 10
Hair Fiber Characteristics
(cross section)
Straight to curly 29
Wavy to woolly 31
Straight to wavy 27
32 Oval to elliptical
28 Round to slightly oval
30 Round to oval

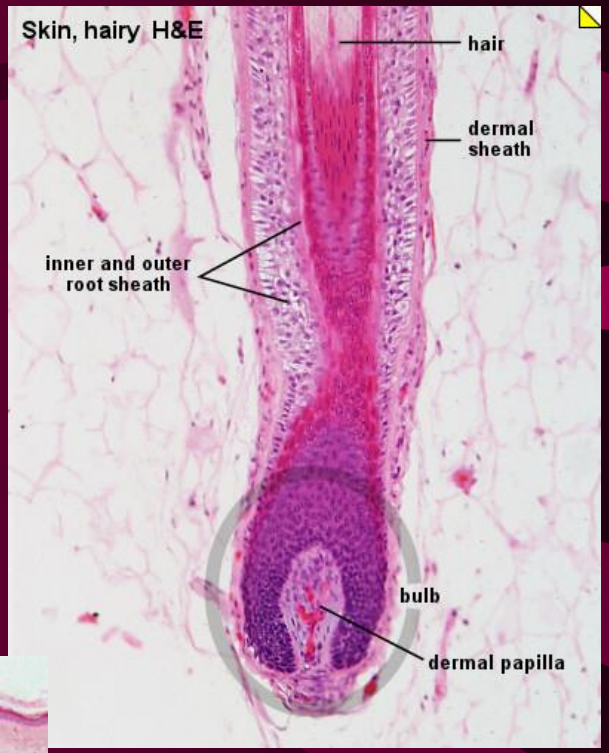
Skin, hairy H&E
hair
dermal sheath
inner and outer root sheath
bulb
dermal papilla

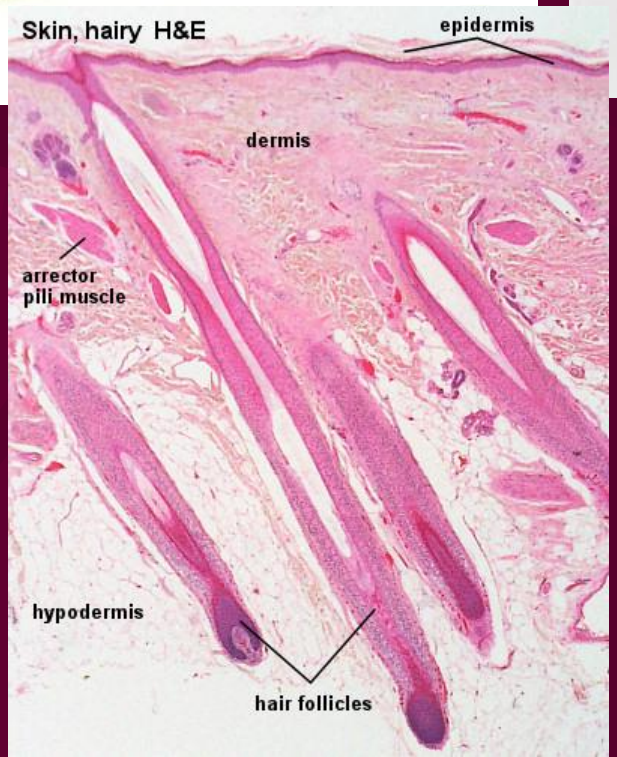
Skin, hairy H&E
epidermis
dermis
arrector pili muscle
hypodermis
hair follicles

2. ต่อมไขมัน (Sebaceous gland)

ปกติมักมีรูเปิดอยู่ข้างๆขน

ทำหน้าที่สร้างน้ำมัน ทำให้ขนไม่เปราะ

ผิวหนังชุ่มชื้นไม่แห้ง

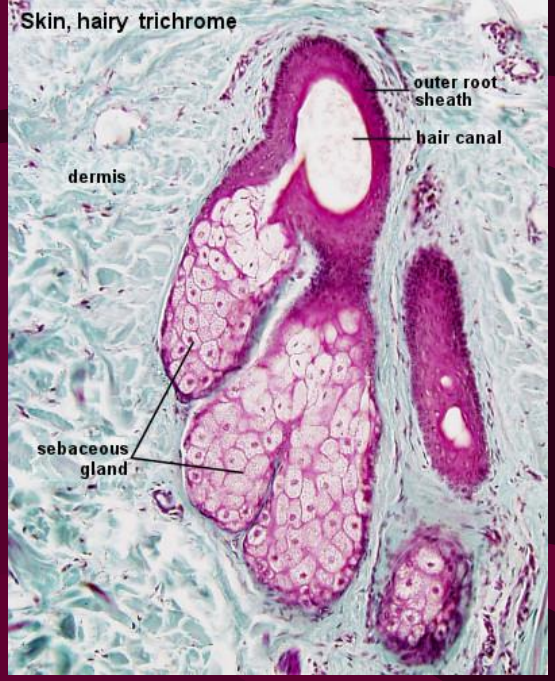

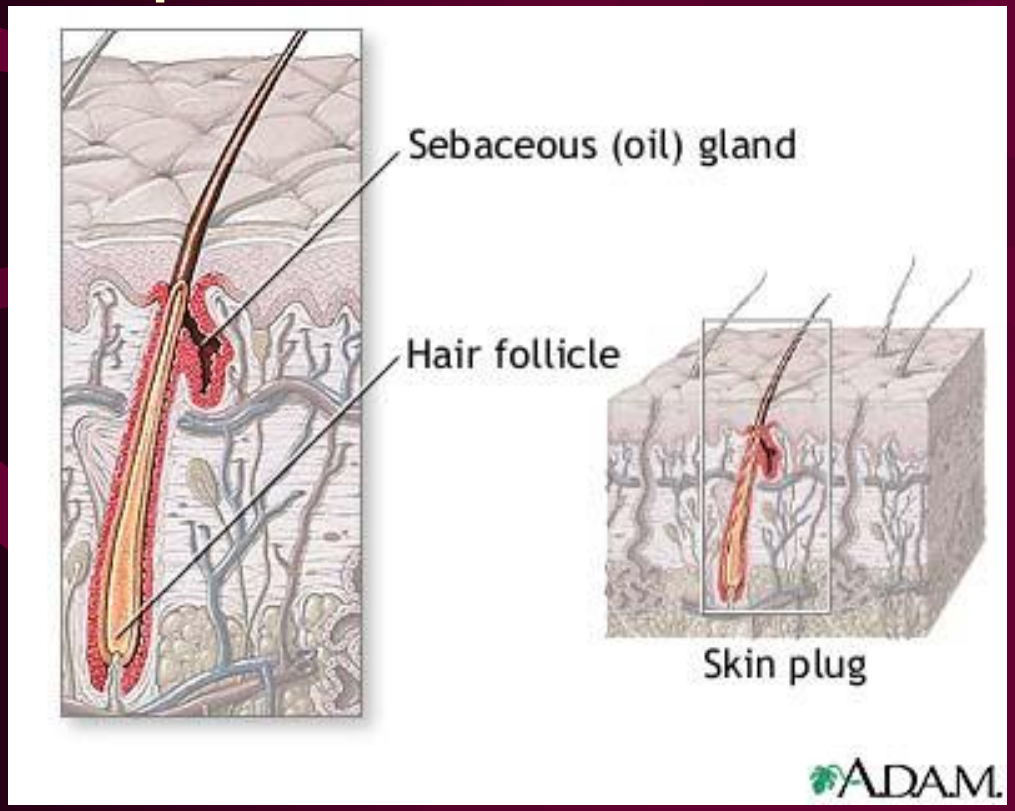

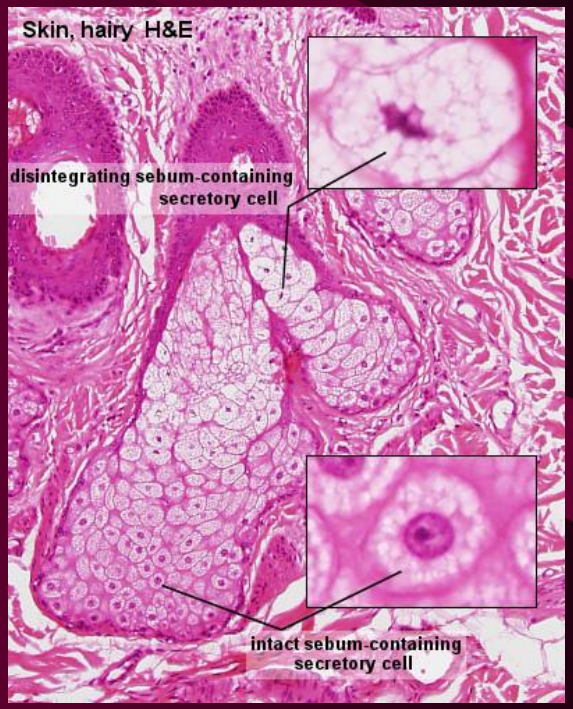

3. ต่อมเหงื่อ (Sweat gland)

พบได้ทั่วร่างกาย ในคนพบมีตามฝ่ามือ

ฝ่าเท้า มากกว่าบริเวณอื่น

ม้าจะมีเหงื่อออกได้ดีที่สุด

(มี/ไม่มี ต่อมเหงื่อ ? , จำนวนต่อมเหงื่อ:พ.ท.ผิวหนัง ?)

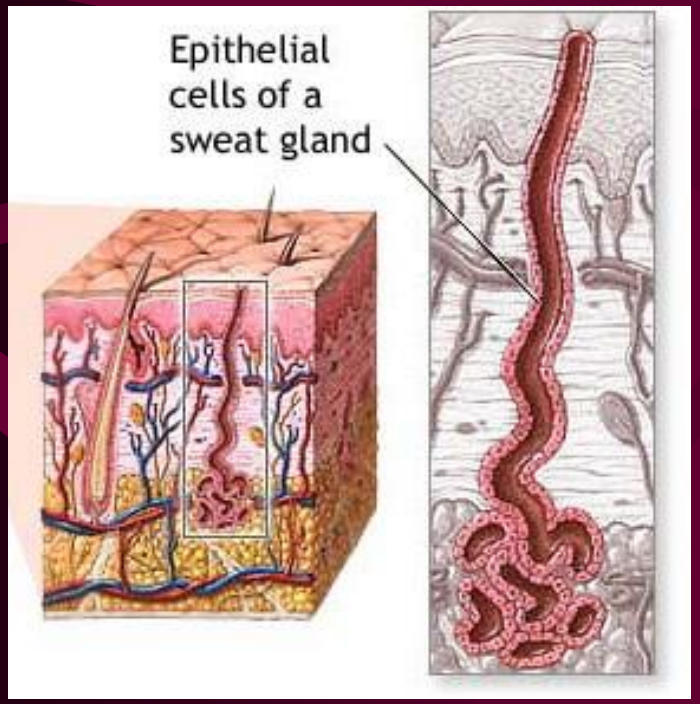

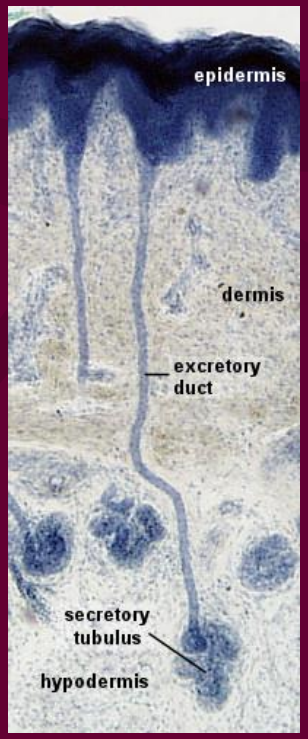

เต้านม เปลี่ยนแปลงมาจากต่อมเหงื่อ

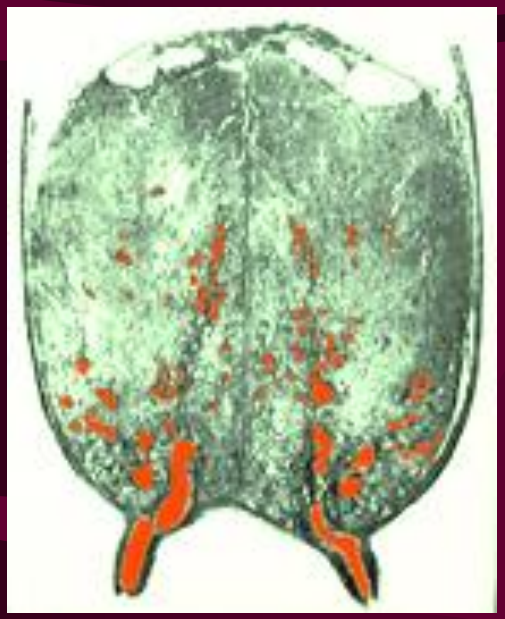

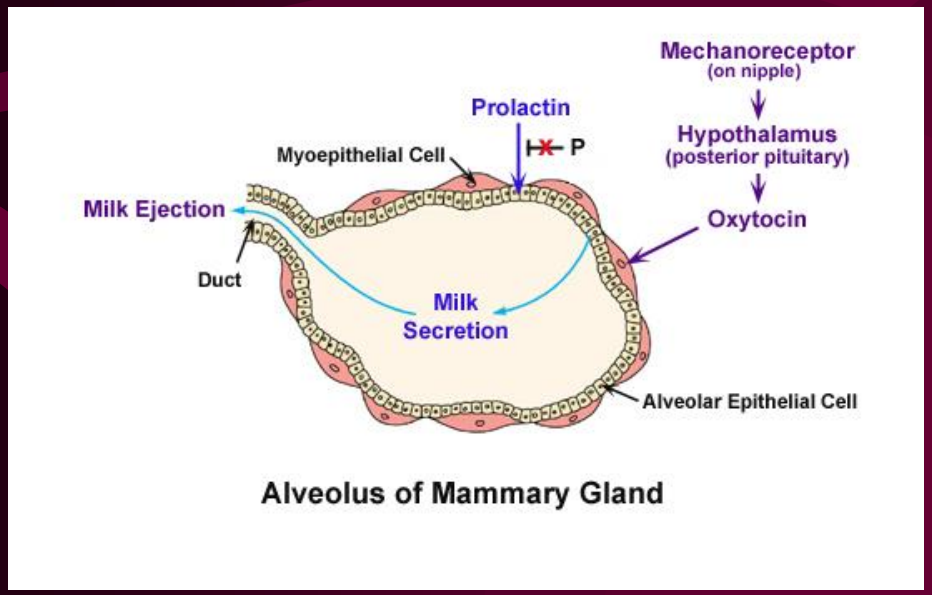

Alveolus of Mammary Gland

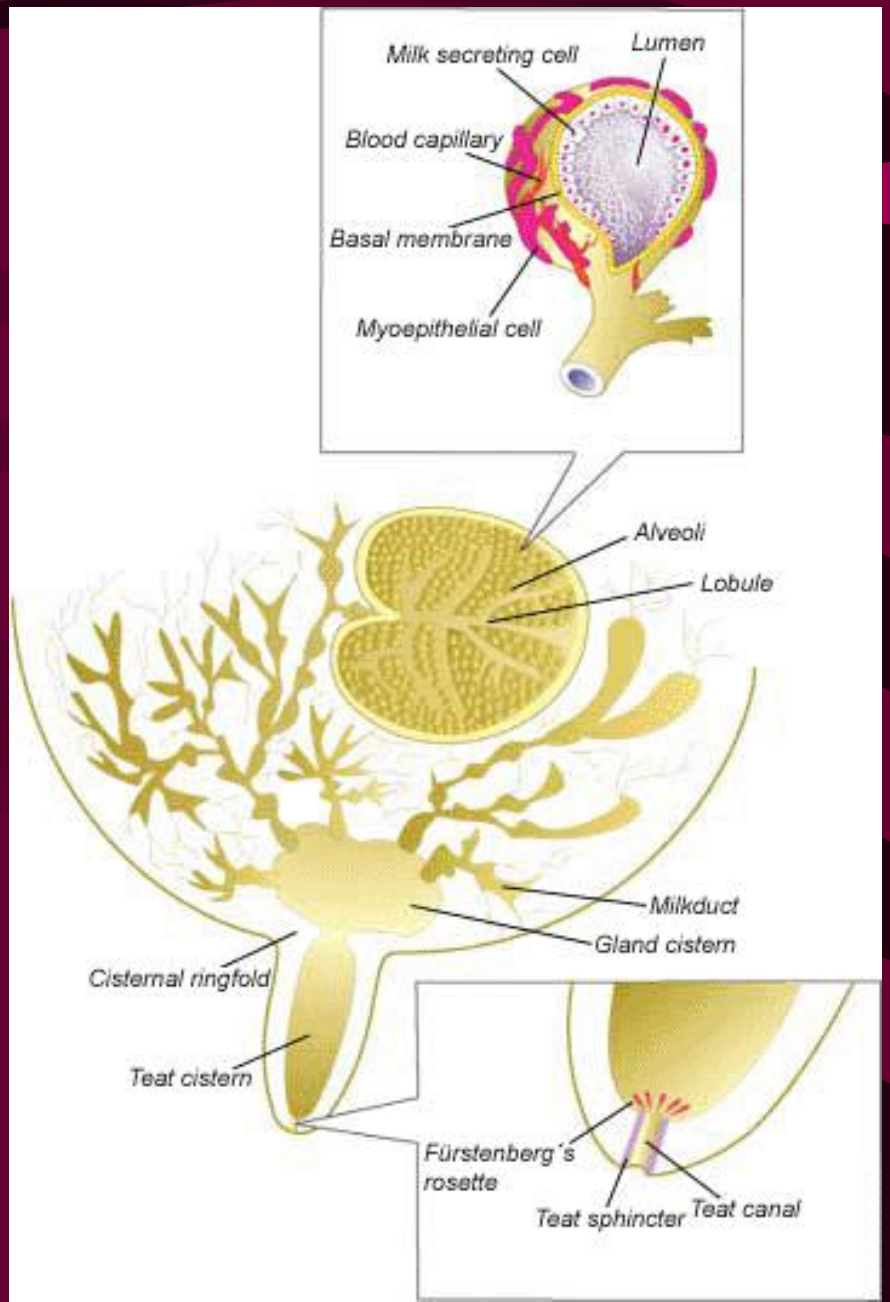

4. เขา (horn)

เขาจะเกิดขึ้นเหนือส่วน Cornual process ของกระดูก

Frontal bone

โครงสร้างเขา

Tubular horn

Epidermis

Corium

Cornual process

ส่วน Corium จะหุ้มแกนเขา

โดยอยู่รอบ และเชื่อมติดกับ

periosteum ส่วนที่ฐานจะเชื่อม

ติดกับผิวหนังของร่างกาย

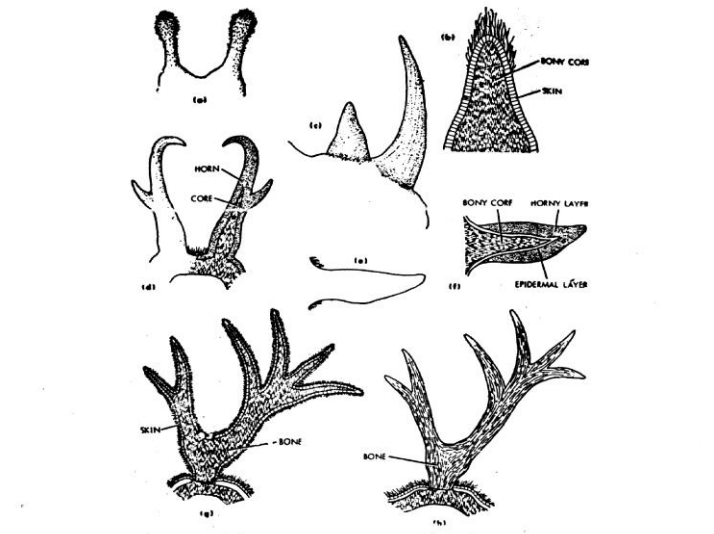

รูปที่ 8.7 แผนภาพแสดงเขาสัตว์ชนิดต่าง ๆ

(a)–(b) stunt antler horn ของยีราฟ; (c) hair norh ของแรด (นอแรด); (d) prog-horn ของ pronghorn antelope; (e)–(f) true horn ของวัว; (g)–(h) antler ของกวางและละมั่ง; (g) ตอนที่ยังอ่อนอยู่, (h) ตอนที่โตแล้ว

5. กีบ (hoof)

เจริญมาจาก Epidermis (Stratum corneum) ปกคลุมส่วนล่างสุดของนิ้วเท้า

สีของกีบขึ้นกับเซลล์ผิวหนังที่มีเม็ดสีอยู่ใต้กีบเป็นสำคัญ

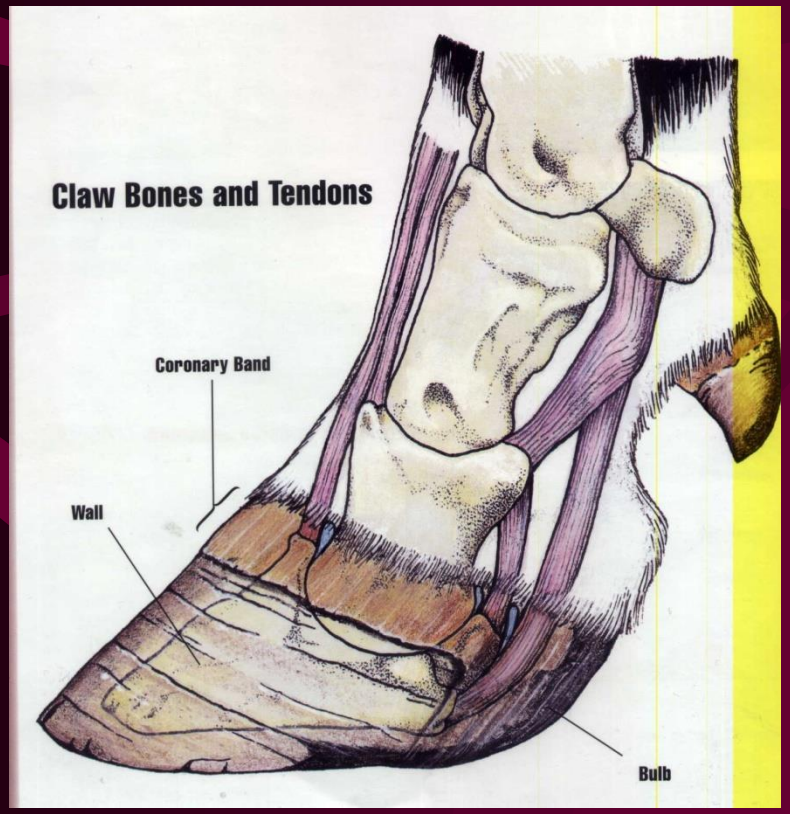

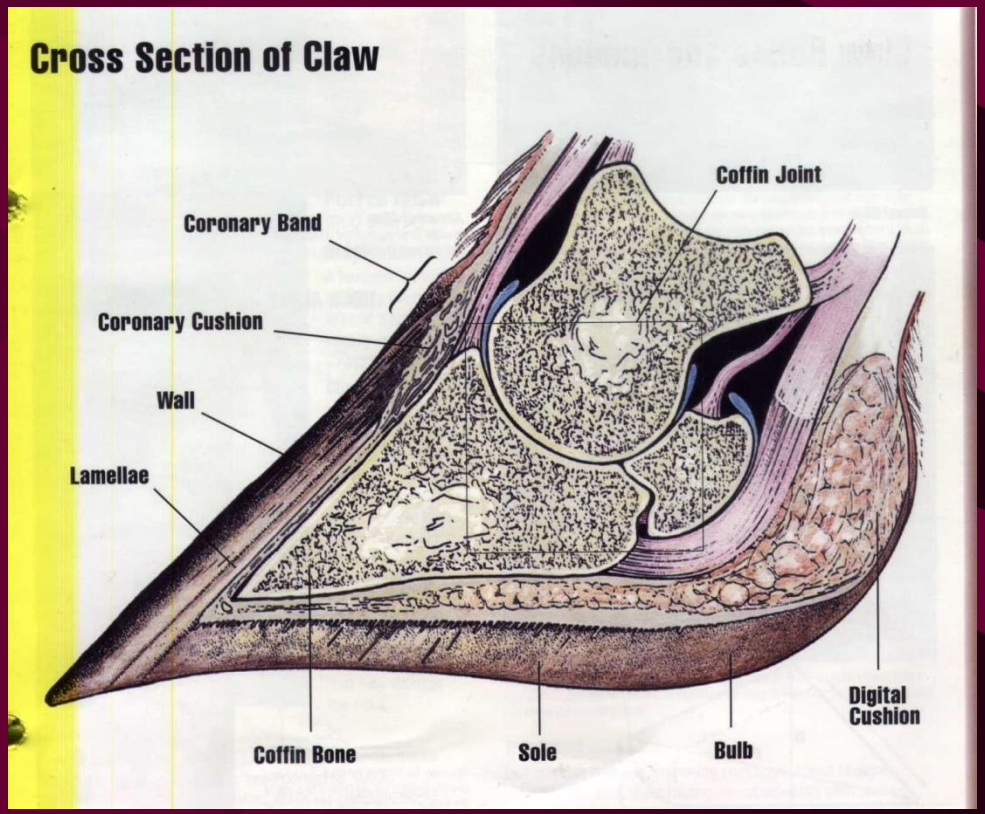

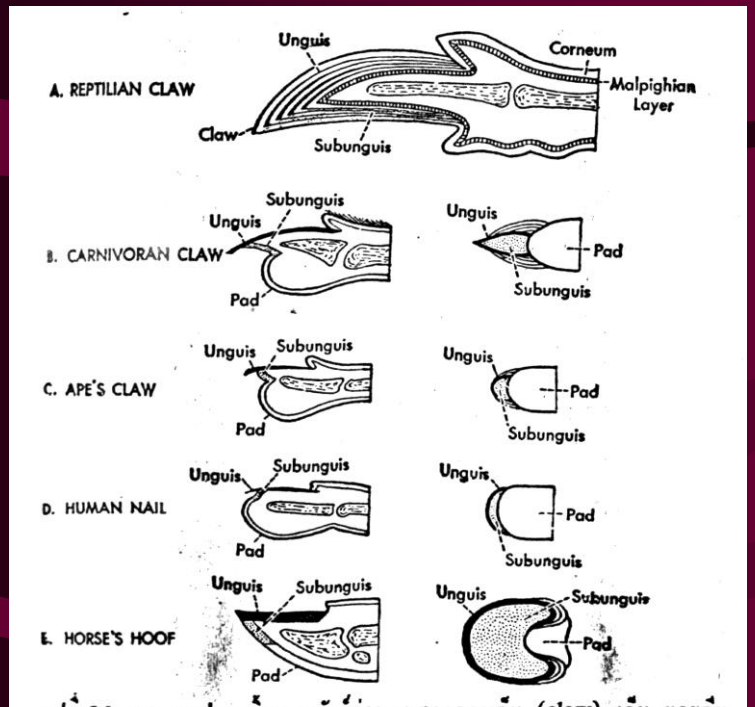

รูปที่ 8.9 แผนภาพปลายนิ้วของสัตว์ต่างๆ แสดงกรงเล็บ (claw) เล็บ และกีบ



จบแล้วจ้า